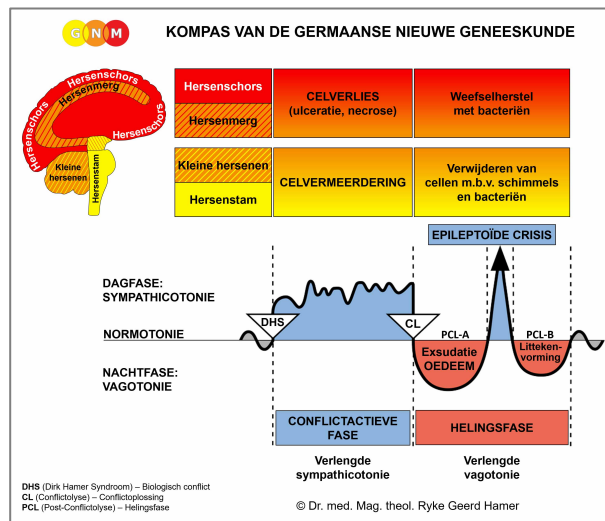


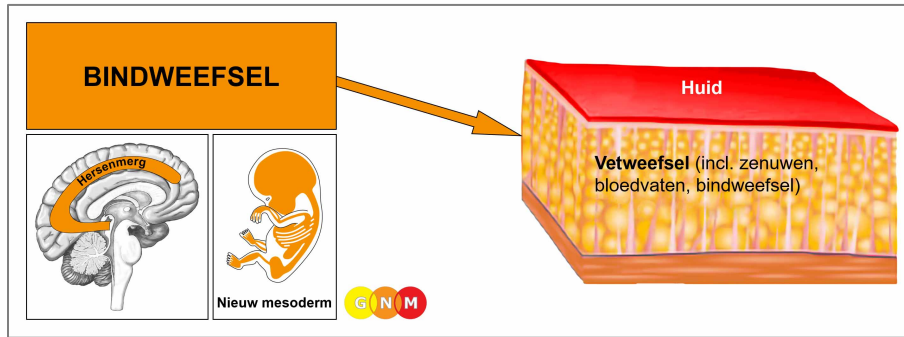


BIOLOGISCHE SPECIAALPROGRAMMA'S

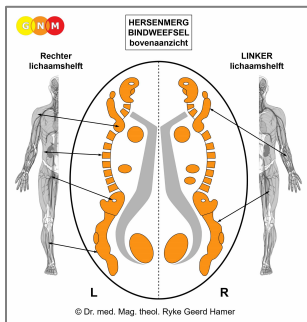
BINDWEEFSEL

geschreven door Caroline Markolin, Ph.D.





ONTWIKKELING EN FUNCTIE VAN HET BINDWEEFSEL: Zoals de naam al aangeeft bindt het bindweefsel zich aan andere weefsels in het lichaam. Het bindweefsel verbindt de spieren met de botten en geeft kracht aan pezen en ligamenten. Bindweefsel bestaat voor het grootste deel uit elastische vezels. Er ligt een laag los bindweefsel, die vetcellen bevat, direct onder de huid. Naast het bieden van structuur ondersteunt het bindweefsel bij weefselreparatie, door het vormen van fibreus littekenweefsel (tijdens PCL-B). Gliacellen zijn een gespecialiseerde vorm van bindweefsel die de helingsprocessen in de hersenen ondersteunen. Bindweefsel is afkomstig van het nieuw mesoderm en wordt daarom aangestuurd vanuit het hersenmerg. **OPMERKING:** Net als het bindweefsel zijn gliacellen ook van nieuw mesodermale oorsprong.



HERSENNIVEAU: In het **hersenmerg** wordt het bindweefsel van de rechterkant van het lichaam vanuit de linkerkant van de hersenen aangestuurd; het bindweefsel van de linkerkant wordt aangestuurd vanuit de rechter hersenhelft. Daarom is er een kruislings verband tussen de hersenen en het orgaan.

OPMERKING: De botten, skeletspieren, lymfevaten en lymfeklieren, bloedvaten, bindweefsel en vetweefsel delen hetzelfde hersenrelais en daarom hetzelfde biologische conflict, namelijk een eigenwaarde-inbreuk conflict. De bedieningscentrales zijn van top tot teen ordelijk gepositioneerd.

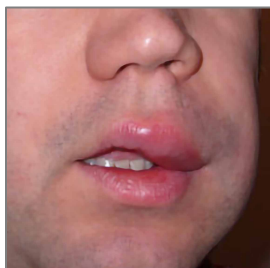
BIOLOGISCH CONFLICT: Het biologische conflict dat verband houdt met het bindweefsel is gekoppeld aan een **licht eigenwaarde-inbreuk conflict**. De specifieke eigenwaarde-inbreuk conflicten zijn dezelfde als voor de botten en gewrichten.

In overeenstemming met evolutionair redeneren zijn **eigenwaarde-inbreuk conflicten** de primaire conflictthema's die worden geassocieerd met organen van nieuw mesodermale oorsprong, die worden **aangestuurd vanuit het hersenmerg**.

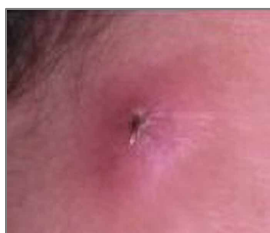OPMERKING: Of het conflict het bindweefsel van de rechter- of linkerkant van het lichaam beïnvloedt, wordt bepaald door iemands biologische handigheid en of het conflict moeder/kind of partner gerelateerd is. Een gelokaliseerd conflict beïnvloedt het bindweefsel dat zich het dichtst bij de plek bevindt die is gekoppeld aan het eigenwaarde-inbreuk conflict.

CONFLICTACTIEVE FASE: **Bindweefselnecrose (celverlies)**

HELINGSFASE: Tijdens het eerste deel van de helingsfase (**PCL-A**) wordt het weefselverlies aangevuld door celvermeerdering met zwelling als gevolg van het oedeem (vochtophoping) in het genezingsgebied. Bij overvloedige celgroei kan de zwelling worden gediagnosticeerd als een **bindweefselsaroom**, in de conventionele geneeskunde beschouwd als een “kwaadaardige” kanker (zie ook spiarsarcomen). Als de snelheid van de celdeling echter onder een bepaalde limiet ligt wordt de groei beschouwd als een “goedaardige” tumor of **fibroom** (vergelijk met neurofibromen gerelateerd aan de myelineschede). – Een saroom dat zich in de borst ontwikkelt wordt een “**phylloides tumor**” genoemd en wordt beschouwd als een type borstkanker (vergelijk met glandulaire borstkanker en intraductale borstkanker).

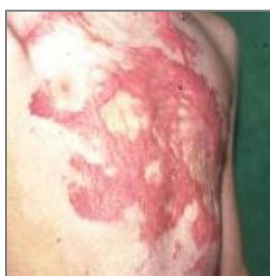

Quincke's oedeem, ook bekend als **angio-oedeem**, is een gelokaliseerde, dikke zwelling van het bindweefsel of vetweefsel onder de huid, die wordt veroorzaakt door een opeenhoping van vocht (vergelijk met netelroos, een opgehevelde, rode en jeukende uitslag gerelateerd aan de opperhuid). Of de zwelling optreedt in het gezicht (rond de ogen, neus, mond, lippen), op de armen, benen, voeten of handen, aan de rechter- of linkerkant van het lichaam of aan beide kanten wordt bepaald door het individuele eigenwaarde-inbreuk conflict en met welk exacte gebied het conflict werd geassocieerd. Een groot oedeem geeft meestal gelijktijdige waterretentie aan, als gevolg van een actief verlatingsconflict of bestaansconflict (het SYNDROOM). Een grote zwelling van de tong die de luchtwegen blokkeert kan levensbedreigend zijn. Aangenomen wordt dat een “allergisch angio-oedeem” de reactie is op een “allergeen” (zie “allergieën”). In GNM-term betekent dit dat een specifieke component (huidschilfers van dieren, een bepaald voedingsmiddel) betrokken was toen het DHS plaatsvond en een mogelijk spoor is voor de terugkerende aandoening (zie ook anafylactische shock).

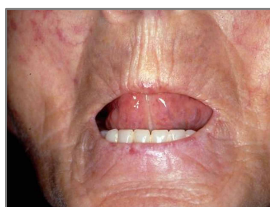


Een **karbonkel** of **steenpuist** ontwikkelt zich in het gebied van het lichaam waar het eigenwaarde-inbreuk conflict werd ervaren, bijvoorbeeld op het voorhoofd vanwege een intellectueel eigenwaarde-inbreuk conflict.

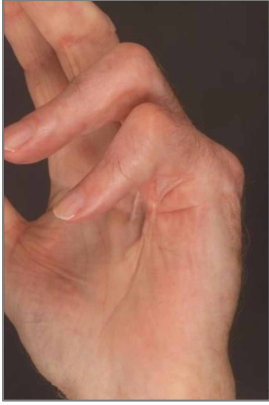Het abces ontstaat in de bindweefsellaag onder de huid. Vaak begint een karbonkel in een haarfollikel, die diep in het onderhuidse weefsel reikt. Als bacteriën, zoals stafylokokken-bacteriën, ondersteunen bij de genezing wordt de pijnlijke zwelling gevuld met pus, wat meestal gepaard gaat met een ontsteking, genaamd **karbonkel**, **furunkel** of **haarwortelontsteking (folliculitis)**. Een karbonkel of een steenpuist kan ook afkomstig zijn van de lederhuid; in dit geval is het gerelateerde conflict een aanvalconflict of een bezoedelingsconflict.



Een **keloïd** is een overmatige groei van littekenweefsel op de plaats van een wond, bijvoorbeeld na brandwonden. Keloïden vormen zich echter ook als een gevolg van langdurige helingsfasen door voortdurende conflictrecidieven, met name tijdens de fase van de littekenvorming (**PCL-B**). Het steeds terugkerende herstel leidt tot het dikke, verhoogde uiterlijk dat kenmerkend is voor keloïd littekens.



Sclerodermie (“verharde huid”) is een aandoening waarbij de huid dik en hard wordt en haar elasticiteit verliest. Het is het resultaat van een langdurig genezingsproces in de bindweefsellaag onder de huid. Sclerodermie rond de lippen onthult dat het eigenwaarde-inbreuk conflict in verband werd gebracht met het gebied rondom de mond, vergelijkbaar met een oraal conflict (zie ook sclerodermie gerelateerd aan de epidermis).



Een verdikking en het strakker trekken van het bindweefsel van de handpalm en vingers wordt de **contractuur van Dupuytren** genoemd (de aandoening heeft geen betrekking op de pezen, zoals algemeen wordt aangenomen). Symptomen zijn pijnlijke bultjes (knobbeltjes) die zich ontwikkelen tot taaie weefselbanden, waardoor de vingers omkrullen (vergelijk met focale handdystonie waarbij de vinger(s) in de palm krullen als gevolg van langdurige spiercontracties). Een herhaling van de symptomen na een operatie is een indicatie dat het conflict nog niet is opgelost.



Een eigenwaarde-inbreuk conflict gerelateerd aan alcoholproblemen (geassocieerd met de hand die het glas vasthoudt) is een mogelijk conflictscenario ...



... of een zelfdevaluatieconflict met betrekking tot autorijden (geassocieerd met schakelen).

OPMERKING: Alle organen die afkomstig zijn van het nieuw mesoderm (“luxe groep”), inclusief de lymfevaten en lymfeklieren, tonen het **biologische doel aan het einde van de helingsfase**. Nadat het genezingsproces is voltooid, is het orgaan of weefsel sterker dan voorheen, wat het mogelijk maakt om beter voorbereid te zijn op een conflict van dezelfde soort.

Vertaling: Arjen Lievers

Bron: www.learningnm.com