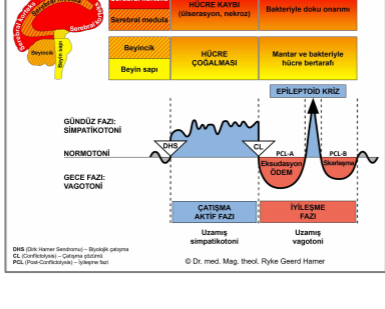




BİYOLOJİK ÖZEL PROGRAMLAR

LENFATİK SİSTEM

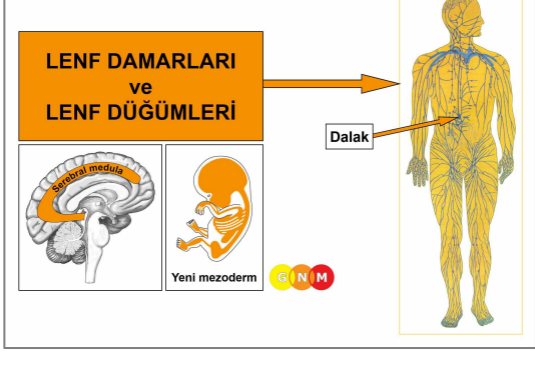
Yazan: Caroline Markolin, Ph.D.



Lenf kanalları ve lenf düğümleri

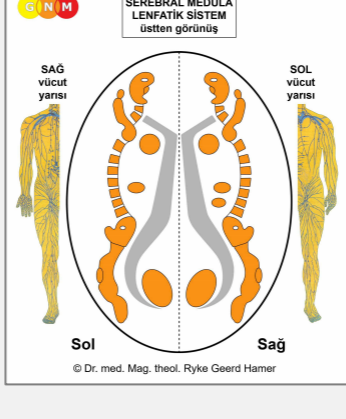
Dalak

Rev. 1.05



LENF KANALLARI VE LENF DÜĞÜMLERİNİN GELİŞİMİ VE İŞLEVİ:

Lenfatik sistem lenf kanallarını, lenf düğümlerini ve dalak gibi lenfatik organları kapsar. Dolaşım sistemi ile ortaklaşa çalışarak, kan damarlarında olduğu gibi lenf kanalları da vücudun bütün dokularına dallanarak yayılır. Kılcal damarlardan kan geçerken, bazı hücrel ve metabolik atıklar bu kılcal damarların duvarlarından sızarak doku hücreleri arasındaki alanı doldurur. O zaman bu hücrelerarası sıvı, lenf kılcal kanalları aracılığıyla toplanır. Bağırsak kanalı boyunca besinleri taşıyan bağırsak kaslarının peristaltik hareketiyle aynı şekilde, lenf kanalı duvarlarının düz kasları, lenfatik sıvıyı bedende boydan boya yayılmış olan lenf düğümlerine taşır. Lenf düğümleri, hücrel atıkları lenften süzer. Lenfatik kanallardan geçtikten sonra lenf kan dolaşımına geri döner ve böbrekler vasıtasıyla dışarı atılır. Lenf kanalları yeni mezodermden doğar ve bu nedenle serebral meduladan kontrol edilir.



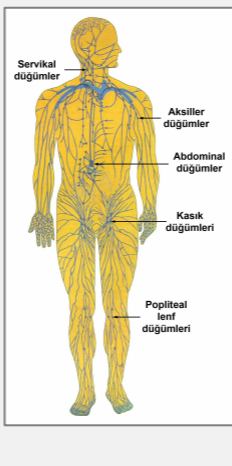
BEYİN DÜZEYİ: Serebral medulada, vücudun sağ tarafındaki lenf kanalları ve lenf düğümleri beyin sol tarafından, sol taraftaki lenf kanalları ve lenf düğümleri de beyin sağ yarıküresinden kontrol edilir. Dolayısıyla beyinden organa karşılıklı bir çapraz ilişki bulunmaktadır.

Lenf kanallarının düz kasları, **orta beyinden** kontrol edilir.

NOT: Kemikler, iskelet kasları, lenf kanalları ve lenf düğümleri, kan damarları, bağ dokusu ve yağ dokusu aynı beyin rölesini ve bu nedenle aynı biyolojik çatışmayı, yani öz-değersizlik çatışmasını paylaşır. Kontrol merkezleri baştan ayak parmaklarına kadar sırayla yerleşmiştir.

BİYOLOJİK ÇATIŞMA: Lenf kanalları ve lenf düğümleriyle bağlantılı biyolojik çatışma **orta dereceli bir öz-değersizlik veya öz-değer kaybı çatışmasıdır.** Belirli öz-değersizlik çatışmaları, kemikler ve eklemler için de aynıdır.

Evrimsel gerekçelendirme doğrultusunda, **öz-değersizlik çatışmaları**, **serebral meduladan kontrol** edilen yeni mezodermden türeyen organlarla bağlantılı ilksel çatışma temasıdır.

**Boyundaki servikal düğümler:**

Entelektüel öz-değersizlik çatışması.

Koltukaltındaki aksiller düğümler:

İlişkide öz-değersizlik çatışması.

Alt karındaki abdominal düğümler:

Karın (abdominal) bölgesiyle ilişkili, örneğin bir kanser teşhisi sebebiyle (mide kanseri, kolon kanseri, karaciğer kanseri, pankreas kanseri) meydana gelen öz-değersizlik çatışması.

Kasığın kıvrımındaki **kasık (inguinal) düğümleri**: “Bir duruma dayanamamak” veya cinsel bir öz-değersizlik çatışması.

Dizlerin yakınındaki popliteal düğümler: Fiziksel performans çatışması.

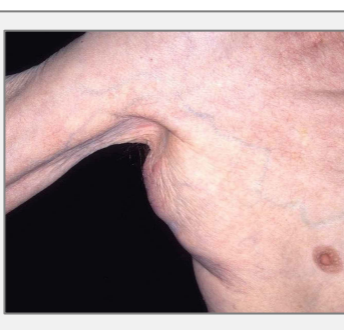
NOT: Çatışmanın vücudun sağ veya sol tarafındaki bir lenf kanalını veya lenf düğümünü etkilemesi, kişinin el kullanımı ve çatışmanın anne/çocuk veya partner ile bağıntılı olup olmaması tarafından belirlenir. Bölgesel bir çatışma, öz-değersizlik çatışmasıyla ilişkilendirilmiş olan bölgeye en yakın lenf dokusunu etkiler.

ÇATIŞMA AKTİF FAZİ: Çatışma ile ilişkili lenf kanalında veya lenf düğümünde **nekroz (hücre kaybı)**.

İYİLEŞME FAZİ: İyileşme fazının ilk aşamasında (**PCL-A**), iyileşen bölgedeki doku kaybının **hücre çoğalması** yoluyla tazelenip yenilenmesi ve ödeme bağlı (sıvı birikimi) olarak **şişkinlik**. Böbrek toplama kanallarını kapsayan aktif bir terkedilme ya da var oluş çatışmasının bir sonucu olarak su tutulması nedeniyle, şişkinlik önemli ölçüde artar. Mikrobiyal tamir çalışmasının yan ürünleri lenfositler ve diğer beyaz kan hücreleri tarafından temizlenir (bağışıklık sistemi teorisinin lenfositlerin “enfeksiyonlarla savaşır” iddiasının tersine). İyileşmeye enflamasyon eşlik edebilir.

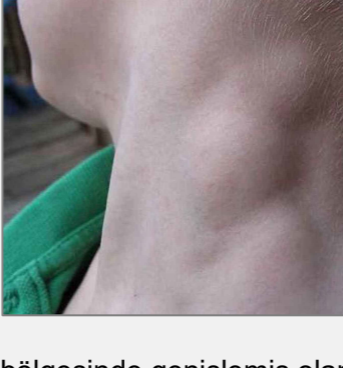
Eğer bir lenf düğümü etkilenmişse, geleneksel tıp hücre artışını **Hodgkin lenfoma** denilen bir kanser olarak değerlendirir (yutak kanalı bağıntılı non-Hodgkin lenfoma ile karşılaştırınız). Beş Biyolojik Yasaya göre yeni hücreler “kansere hücreleri” olarak değerlendirilemez çünkü, gerçekte hücre artışı, yenilenip tazelenme sürecidir. “Hodgkin” genellikle ameliyatla alınmış bir tümörün komşuluğunda görülür. O zaman da bu “yeni kitle”, yanlış bir şekilde “metastaz” olarak yorumlanır. Gerçekte lenfomanın gelişimi, örneğin bir kolon kanseri veya meme kanseri gibi “kanserin” ortadan kaldırılması tarafından başlatılan öz-değersizlik çatışmasının çözümünü takip eder.

NOT: Lenfoid doku, lenfositlerden oluşur. Lenfoma durumunda lenfosit sayısı bu yüzden yükselir (lenf düğümü şişkinliği olmaksızın-lenfoblast sayısının arttığı lenfositik lösemi ile karşılaştırınız).



Koltukaltındaki bir lenfoma, ilişkideki bir öz-değersizlik çatışmasının çözülmüş olduğunu ortaya koyar. Sağ elini kullanan bir kişi için, eğer bu çatışma eş ile ilişkiliyse, şişkinlik vücudun sağ tarafında ortaya çıkar.

Kadınlar örneğin yuvada endişe çatışması suçlulukla bir araya gelirse (“Başarısız bir annem”, “Başarısız bir eşim”), aksiller düğümlerde bir **lenfoma** geliştirirler. Bir meme kanseri tanısı ve **alınmış bir göğüs** imajı, etkilenen bu memeye yakın olan aksiller düğümü ilgilendiren bir öz-değersizlik çatışmasını harekete geçirebilir. Lenfomanın meme kanserini takip eden en sık rastlanan kanser olması bu yüzden. Tartışıldığı üzere bu durumun “metastaz” süreciyle hiçbir ilgisi bulunmamaktadır.



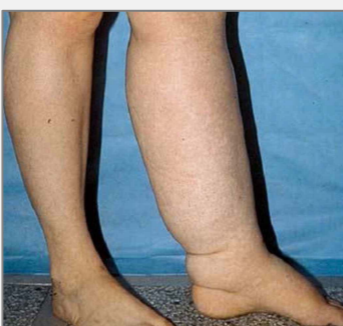Boyun bölgesinde genişlemiş olan bir lenf düğümü, entelektüel anlamda bir öz-değersizlik çatışmasının iyileşme fazına işaret etmektedir (non-Hodgkin lenfoma ve lipoma ile karşılaştırınız). Sağ elini kullanan biri için, eğer çatışma anne veya çocuk ile bağıntılı ise, şişkinlik sol tarafta ortaya çıkar.

Ayrıca boyunda şişmiş bir lenf düğümüne **mononükleoz** veya **Pfiffer Hastalığı** tanısı konulabilir (yutak kanallarıyla ilişkili mononükleoz ile karşılaştırınız). Eğer rahatsızlığa boğazda ağrı eşlik ediyorsa, ilave bir “lokmayı yutmak istememe” çatışmasına işaret eder (bkz. boğaz ağrısı). Geleneksel tıpta “mono” için, tükürük yoluyla geçen “Epstein Barr virüsünün” sebep olduğu bir “enfeksiyon” olduğuna inanılır (bu yüzden hastalığın adı “öpücük hastalığıdır”). Bu iddia için bilimsel herhangi bir kanıt bulunmamaktadır.

Epileptoid Kriz sonrası iyileşmenin ikinci aşamasında (**PCL-B**), eğer herhangi bir çatışma nüksü yoksa şişlikler iner.

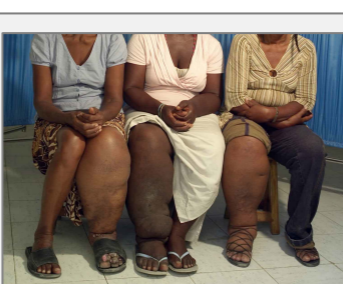
NOT: Lenfatik sistem bir drenaj sistemi olarak düşünülürse, lenf düğümleri ayrıca herhangi bir hücre artışı olmaksızın, iyileşme süreci sırasında üretilen çok miktarda metabolik atık ve hücrelerarası sıvı nedeniyle de şişer. Bu durum yaralanmalardan veya mastektomi gibi ameliyatlardan iyileşmeyi de kapsar. İyileşen bir meme kanserinin lenf sıvısı aksiller düğümlere geçer. Kasıktaki lenf düğümleri (inguinal düğümler) genital bölgede veya bacaklarda bir iyileşme söz konusuysa şişer. Bademcik iltihabıyla, faranjitle veya apse yapmış bir diş sebebiyle boyundaki lenf düğümleri şişer ve dokunulmaya karşı hassastır. Geleneksel tıpta “şişmiş bir bez”, “iyi huylu” ve bir “enfeksiyon” işareti diye düşünürken, hücre bölünmesinin sebep olduğu bir lenf düğümü şişkinliği “kötü huylu” bir kanser olarak değerlendirilir. Ayrıca yanlış bir şekilde, lenfatik sistemin “kansere hücrelerinin metastazi” için bir geçiş yolu olduğuna da inanılmaktadır (bkz. GNM makalesi “Metastazın Sorgulanması”).

Lenfödem, örneğin kollardan, bacaklardan veya dizlerden birindeki bir lenf kanalının iyileşmesi sırasında gelişir. Hücrelerarası dokudaki sıvı birikimi (lenf ve su), geniş çaplı bir şişkinliğe sebep olacak şekilde lenf sıvısını destekler. Eğer lenf sıvısı bir kan damarına sızarsa, genellikle buna bir “tromboz” olarak, yanlış teşhis konur (bacak toplardamarları, bacak kemikleri veya miyokardiyum bağıntılı periferik ödem ile karşılaştırınız).



Resimde görüldüğü üzere SENDROMA bağlı su tutulumu ile, şişkinlik fazlasıyla artar. Sol bacakta lenfödem, eğer kişi sol elini kullanan biriye eş ile bağlantılıdır.

Lenfödemin aşırı haline **fil hastalığı** (lenfatik filariyaz) denir. Fil hastalığına “sivrisineklerden geçen ve yeni bir kurbanı ısırmasıyla bulaştıran” parazitik bir kurtçuğun sebep olduğu da söylenir.

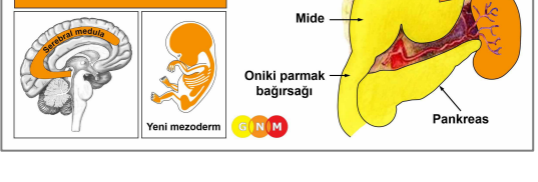


Bu resimde görülen Haitili üç kadının tek bacaklarındaki belirgin lenfatik şişkinlik, “koşamamak-kaçmamak” (yeterince hızlı) bağıntılı fiziksel bir performans çatışmasıyla ilişkilidir. Haiti’de nüfusun %80’i bu hastalığı yaşamaktadır.

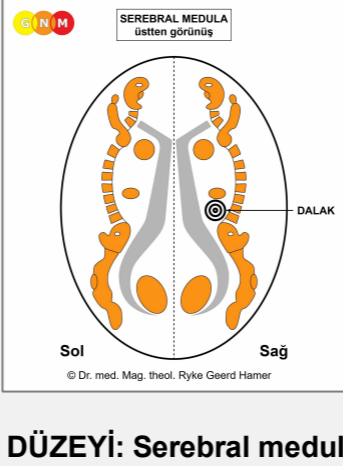
Haiti’nin baş kenti olan Port-au-Prince’de, 2010’daki depreme kadar bu hastalık bilinmiyordu!

Sağ elini kullanan birisi ilk adımını sağ bacakla, sol elini kullanan da sol bacakla atar. Bu nedenle sağ tarafta oturan kadın sol elini kullanıyor, diğer ikisi de sağ elini kullanıyor olmalı.

NOT: Lenf kanalları ve lenf düğümleri dahil olmak üzere, **yeni mezodermden türeyen tüm organlar** (“ihtiyaç fazlası grup”), **biyolojik amacı, iyileşme fazının sonunda gösterirler.** İyileşme sürecinin tamamlanmasından sonra, benzer bir çatışmaya daha iyi hazırlıklı olmayı sağlayacak şekilde, bu organ ve dokular eskisinden daha güçlü hale gelir.



DALAĞIN GELİŞİMİ VE İŞLEVİ: Dalak, üst abdomenin (karın) solunda, midenin arkasında ve diyaframın hemen altında yer almaktadır. Dalak özelleşmiş bir lenf düğümüdür ve bu nedenle lenfatik sistemin önemli bir parçasıdır. Temel işlevi kanı filtrelemek ve pıhtı gözelerini (trombosit) depolamaktır. Pıhtı gözeleri (platelet-trombosit) kanı pıhtılaştırma yeteneği olan kan hücreleridir (kemik iliğinde üretilirler) ve bu nedenle yaraların tamiri için yaşamsaldır. Bir kan damarının duvarı herhangi bir kesik ya da yaralanma sebebiyle hasar gördüğünde, pıhtı gözeleri birbirine yapışır ve kan pıhtısı haline gelerek kanamayı durdurmak üzere yarayı kapatır. Bu sürece pıhtılaşma denir. Dalak yeni mezodermden doğar ve bu yüzden serebral meduladan kontrol edilir.



BEYİN DÜZEYİ: Serebral medulada, dalak sağ beyin yarı küresinden kontrol edilir. Beyin rölesi, dalağın bir lenf düğümü olarak yerini aldığı tam o bölgede konumlanmıştır. Beyinden organa karşılıklı bir çapraz ilişki bulunmaktadır.

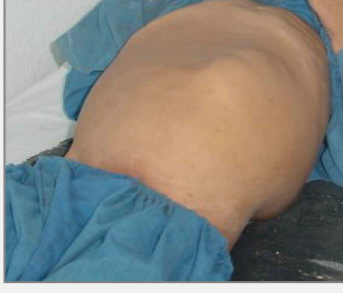BIYOLOJİK ÇATIŞMA: Dalağa ilişkin biyolojik çatışma, **kanama veya yaralanma çatışmasıdır** (Kan ile ilişkili bir öz-değersizlik çatışması. Doğada genişçe ve kanayan bir yaradan dolayı savaşmamak, çabucak ölüme yol açabilir). Gerçek anlamda bu çatışma bir yaralanma, kanama veya ağır adet dönemi kanamaları sebebiyle fakat genellikle büyük bir paniğe yol açan dışkıda, idrarda veya vajinal akıntıda kan bulunmasına bağlı olarak da tetiklenebilir. Bir “kan kanseri” (lösemi) teşhisi, pozitif bir **HIV** testi sonucu (HIV pozitif olma korkusu), diyalize girmek, kan nakli veya stres yaratan kan testi sonuçları da bir kanama çatışmasını uyandırabilir. **Kan sulandırıcı ilaçları** kullanıyor olmak, şiddetli kanama tehlikesi nedeniyle de kanama çatışmasını aktif halde tutabilir.

ÇATIŞMA AKTİF FAZİ: Çatışma aktif fazı sırasında dalakta küçük delikler yaratacak şekilde **doku ölümü gerçekleşir.** Bu nekroz dalağın dış tarafında veya içerisinde ortaya çıkabilir. DHS ile başlayarak (Doğada kanamaya eş değer), ihtiyaç bulunmayan (yara tamiri için) pıhtı gözeleri, periferik kan dolaşımını terk ederek dalağa gelir. Bu nekrotize olmuş bölgeler, kanama çatışması çözülünceye kadar pıhtı gözelerinin depolanacağı ideal bir hazne sağlar. Dolayısıyla çatışmanın aktif olduğu sırada **pıhtı gözelerinin** (platelet) **sayısı düşüktür.** Eğer çatışma şiddetliyse, trombosit sayısı **trombositopeni** gösteren değerlere düşer (kemik iliği ile bağıntılı trombositopeni ile karşılaştırınız). Kandaki pıhtı gözelerinin sayısının düşük olması, kan damarlarında bir kan pıhtısı veya tromboz oluşmasını önleme amacına hizmet eder. Trombosit sayısının azalması nedeniyle **daha kolay morarma ve kanama eğilimi** vardır (kemikleri ilgilendiren aktif bir öz-değersizlik çatışması sırasında da). Bu da ilave kanama çatışmalarına yol açar. Berelenmelerde kolaylıkla moraran diyabet hastalarında, büyük bir olasılıkla “kan(!) şekeri” çatışması bulunmaktadır.

NOT: Ağır adet dönemleri kanama çatışmasına sebep olabilir. Kan dolaşımında daha az trombosit bulunduğu için, adet kanaması daha da şiddetlidir. Şiddetli adet kanamaları bir yol olduğunda, ağır adet dönemleri kalıcı hale gelir (ayrıca bkz. rahim ağzı, rahim

mukozası, rahim kasları, yumurtalıklar ve manik depresyon bağıntılı ağır adet dönemleri).

İYİLEŞME FAZI: İyileşmenin ilk aşaması sırasında (**PCL-A**), iyileşen bölgede ödeme bağlı olarak (sıvı birikimi) **şişkinlikle** birlikte **hücre çoğalması** yoluyla hücre kaybı tazelenip yenilenir. Bu **dalak büyümesine (splenomegali)** sebep olur. Ayrıca dalak, özellikle iyileşmeye bakteri yardımcı oluyorsa iltihaplanabilir de (**splenitis**). **Dalak kistleri**, eş zamanlı olan su tutulumuyla fakat ancak önceki nekroz durumu dalağın dışında gerçekleşmişse meydana gelir.



Su tutulumuyla birlikte (SENDROM), dalağın boyutları fark edilir derecede büyüyebilir. Örneğin kişinin hastaneye yatırılması durumunda, genellikle varoluş çatışması korkuyla tetiklenir.

Dalak büyümesi tipik olarak düzenli kan testlerinden geçen veya kan nakli olan lösemi veya AIDS tanılı insanlarda görülür. **GNM'e aşına olmayan biri için**, bu işlemler kan çatışmasını sürekli olarak yeniden etkinleştirecek yollar oluşturur ve iyileşmeyi uzatır. Eğer dalak ameliyatla alınır (splenektomi), komşu lenf düğümü, eski dalağın işlevlerini üstlenecektir. Dr. Hamer'a göre, ameliyat eğer kanama çatışması şiddetli ve uzun bir süredir devam ediyorsa düşünülmelidir.

İyileşme fazında trombositler (platelet) periferik kan dolaşımına geri döner ve sayıları geçici olarak normal değerlerin üzerinde artar (**trombositoz veya trombositemi**). Kişi hareketli olduğu sürece kan pıhtılaşması ya da "trombüs" oluşması tehlikesi bulunmamaktadır. Geleneksel tıpta, artan trombosit sayısı trombosit lösemi olarak teşhis alabilir.

İyileşme fazının sonunda trombosit değerleri normal düzeye geri döner. Bununla birlikte dalak, büyümüş haliyle kalır.

NOT: Dalak dahil olmak üzere, **yeni mezodermden türeyen tüm organlar** ("ihtiyaç fazlası grup"), **biyolojik amacı, iyileşme fazının sonunda gösterirler.** İyileşme sürecinin tamamlanmasından sonra, benzer bir çatışmaya daha iyi hazırlıklı olmayı sağlayacak şekilde, bu organ ve dokular eskisinden daha güçlü hale gelir.

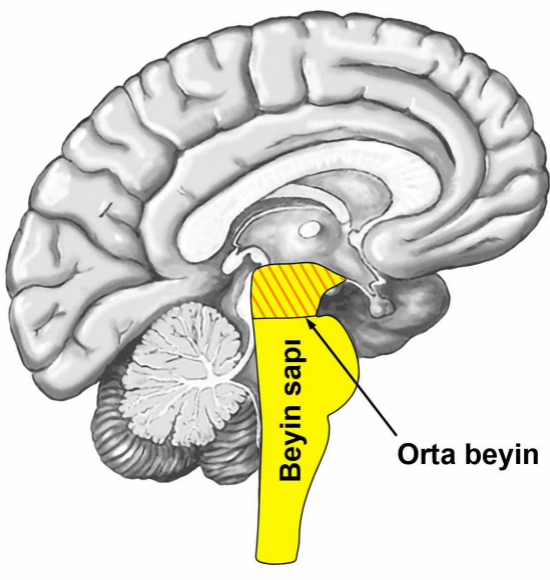
Çeviren: Nermin Uyar

Kaynak: www.learninggnm.com

© LearningGNM.com

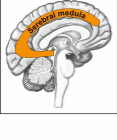YASAL UYARI: Bu belgede yer alan bilgiler

profesyonel tıbbi tavsiye yerine geçmez.

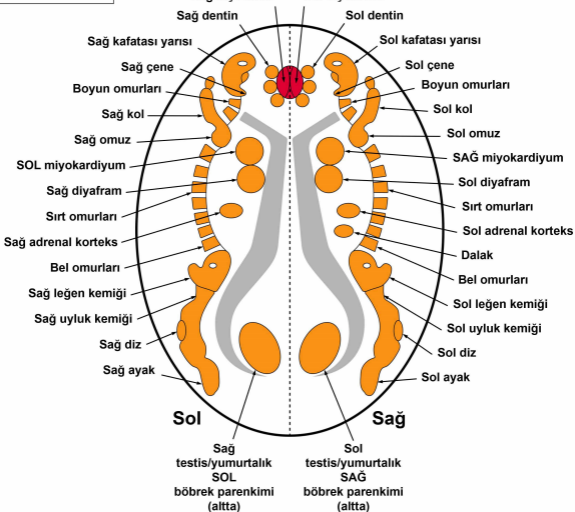


Beyin sapı

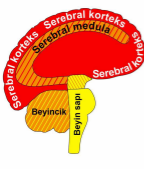
Orta beyin



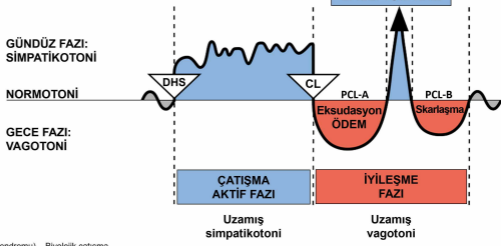
SEREBRAL MEDULA – ORGAN BAĞINTISI



© Dr. med. Mag. theol. Ryke Geerd Hamer

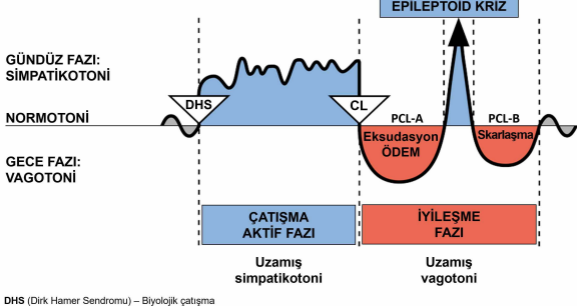


Serebral korteks	HÜCRE KAYBI (ülserasyon, nekroz)	Bakteriyle doku onarımı
Serebral medula		
Beyincik	HÜCRE ÇOĞALMASI	Mantar ve bakteriyle hücre bertarafı
Beyin sapı		



DHS (Dirk Hamer Sendromu) – Biyolojik çatışma
 CL (Conflictolysis) – Çatışma çözümü
 PCL (Post-Conflictolysis) – İyileşme fazı

© Dr. med. Mag. theol. Ryke Geerd Hamer

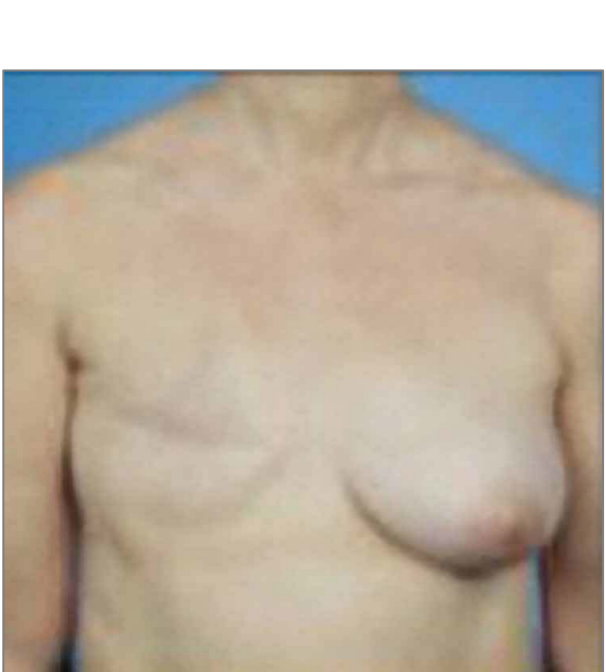
BİYOLOJİK ÖZEL PROGRAMLAR
İKİ FAZLI ÖRÜNTÜ

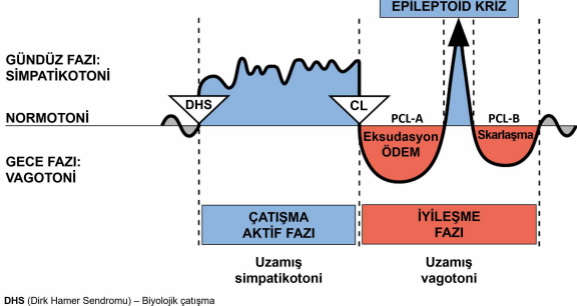
DHS (Dirik Hamer Sendromu) – Biyolojik çatışma

CL (Conflictolysis) – Çatışma çözümü

PCL (Post-Conflictolysis) – İyileşme fazı

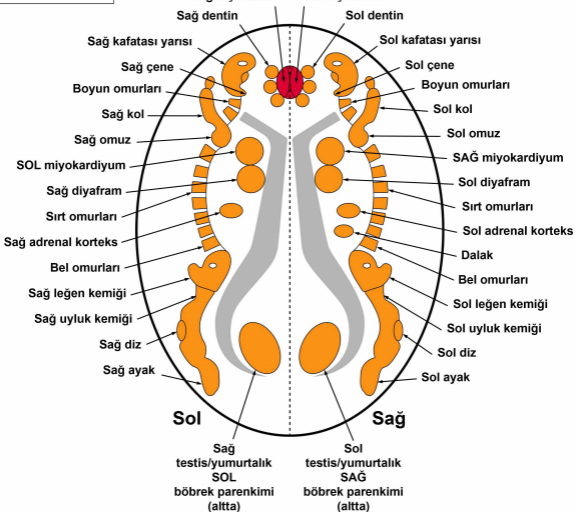
© Dr. med. Mag. theol. Ryke Geerd Hamer



BİYOLOJİK ÖZEL PROGRAMLAR
İKİ FAZLI ÖRÜNTÜ



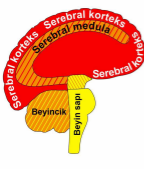
SEREBRAL MEDULA – ORGAN BAĞINTISI



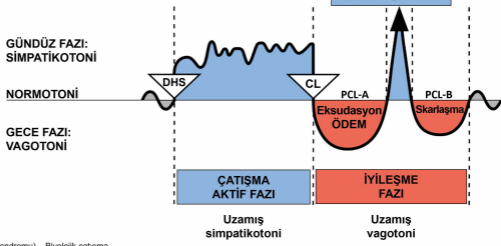
© Dr. med. Mag. theol. Ryke Geerd Hamer

“HIV’in AIDS’e neden olduđuna dair kanıtlar varsa, bu gerçeđi tek başına veya toplu olarak, en azından yüksek olasılıkla gösteren bilimsel belgeler olmalıdır.” – Dr. Kary Mullis, Nobel Kimya Ödülü, 1993

Warfarin (Coumadin olarak da bilinen bir markadır), yaygın şekilde kullanılır fakat yanlış şekilde kan inceltici olarak adlandırılır. Başlangıçta 1948'de sıçanlara ve farelere karşı böcek ilacı (pestisit) olarak kullanılmıştır ve hala bu amaçla kullanılmaktadır. (Wikipedia)

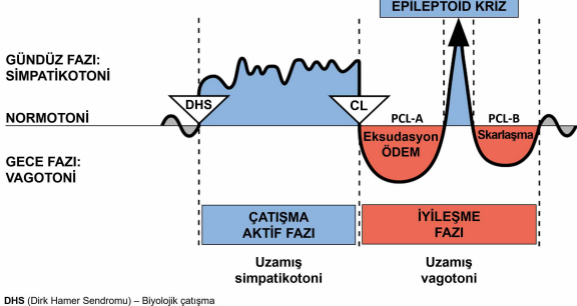


Serebral korteks	HÜCRE KAYBI (ülserasyon, nekroz)	Bakteriyle doku onarımı
Serebral medula		
Beyincik	HÜCRE ÇOĞALMASI	Mantar ve bakteriyle hücre bertarafı
Beyin sapı		



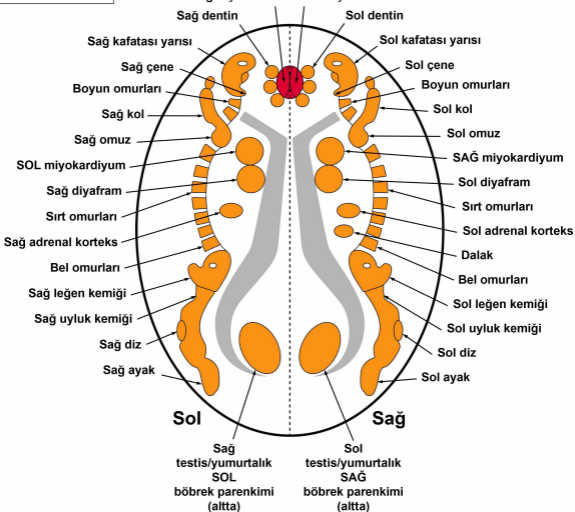
DHS (Dirk Hamer Sendromu) – Biyolojik çatışma
 CL (Conflictolysis) – Çatışma çözümü
 PCL (Post-Conflictolysis) – İyileşme fazı

© Dr. med. Mag. theol. Ryke Geerd Hamer

BİYOLOJİK ÖZEL PROGRAMLAR
İKİ FAZLI ÖRÜNTÜ



SEREBRAL MEDULA – ORGAN BAĞINTISI



© Dr. med. Mag. theol. Ryke Geerd Hamer