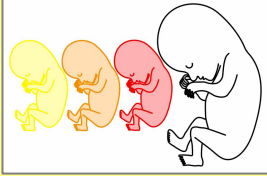
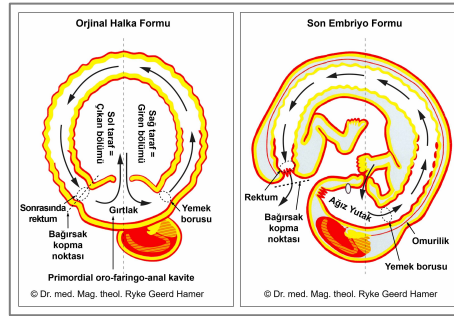


## EMBRİYOLOJİ



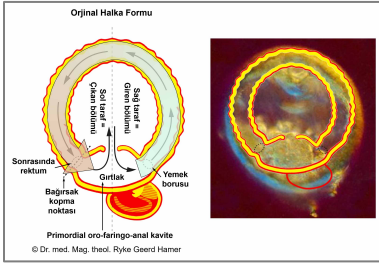
“Embriyoloji bilimi ve insan evriminin bilgisi, tıbbın temelidir. Bunlar kanserin ve hastalık denilenlerin doğasını gözlerimizin önüne seren iki kaynaktır” (Dr. med. Ryke Geerd Hamer).

### ORJİNAL HALKA FORMUNDAN SON EMBRİYO FORMUNA GELİŞİM



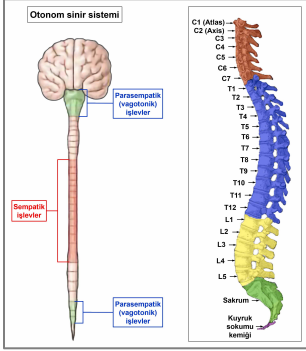
İnsan hayatı, büyümesi ve gelişmesi için tüm talimatları barındıran tek bir hücre olarak başlar. İlk hücre bölünmesiyle başlayarak, embriyo **blastosist** denilen bir hücre kümesi haline gelir. Döllenmeden iki hafta sonra blastosist **üç embriyonik germ katmanına** ayrılır: içeride bir **endoderm**, dışarıda bir **ektoderm** ve bunların arasında şekillenen **mezoderm**. Gebeliğin seyri süresince, embriyonik germ katmanları bedenün tüm organ ve dokularını geliştirir. Bütün bu dönem boyunca büyüyen fetüs, tek hücreli bir organizmadan tam bir insan olmaya doğru tüm evrimsel aşamalardan geçer. Bu üç germ katmanı, hayvanlar ve bitkiler de dahil olmak üzere tüm organizmalarda aynı doku tiplerini meydana getirir.

**NOT:** Fetüsün gelişiminin (ontogeni) bütün uzak ataların evrimsel tarihini (filogeni), embriyonik gelişim sırasında türünün evrim aşamalarını tekrar ettiğine dair teoriyi 1800’lerde Alman biyolog Ernst Haeckel formülleştirmiştir. Yirminci yüzyılın başlarından beri, Haeckel’in “biyogenetik yasası” pek çok cephede reddedilmişti. Dr. Hamer’ın bilimsel çalışması, beyin de dahil olmak üzere insan organizmasının evrimsel gelişiminin, bir zamanlar evrimin aşamaları olmuş olan biyolojik çatışma temalarını temsil ettiğini göstererek, Haeckel’in teorisinin yeni ve genişletilmiş bir okumasını sunmaktadır. Bu, Haeckel’in iddiasının özünde doğru olduğunu kanıtlamaktadır.



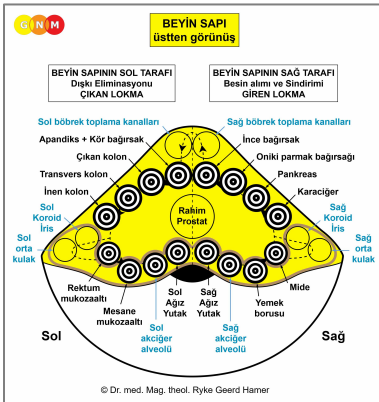
Biyoloji biliminden biliyoruz ki; ilk yaşam formları, yalnızca **bağırsağı** içeren **halka-şekilli organizmalardır**. Gelişimin bu erken evresinde besinin hem içeri alınmasına hem de dışkının dışarı atılmasına **GİRTLAK** (gület-primordial oro-faringo-anal kavite) hizmet ediyordu. Bağırsak kanalının içeriye giriş kısmı besin alımı ve sindirimini, dışarıya çıkış kısmı ise dışarı atılarak bertarafını düzenlemekteydi (bkz.diyagram).

Sağdaki görsel beş günlük insan embriyosunu göstermektedir. Halka formu hala korunmaktadır.



Doğumdan önceki **otonom sinir sistemi** dağılımı da ilkel **halka formunu** işaret eder. Sempatik sinirler **omuriliğin** orta bölgesinde düzenlenmişken, parasympatik sinirler (vagotonik) dış çeperde, yani beyin tabanında ve sakral bölgede, yutak ve rektuma yakın konumlanmıştır. Bu bize, parasympatik bölümlerin de bir zamanlar bağlantılı olduğunu kuvvetle düşündürmektedir.

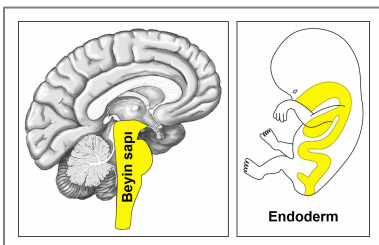
İlk başlarda bağırsağın halka formuna eşit bir daire şeklinde olan omurganın ve omuriliğin, boyundan (servikal), göğüs (torasik) ve bel omurgasından (lumbar omurga) kuyruk sokumuna (sakrum) kadar aşama aşama gelişimini gözümüzde canlandırmamız gereklidir. Ancak gırtlak açıldıktan sonra, bir üst ve alt omurga bölümünden söz edebiliriz. Omurların her iki yanındaki iki uzun sinir zinciri olan **sempatik gövdeler**, sinir liflerinin kendi kökenlerine göre omurga sinirlerinde daha yukarıya veya daha aşağıya gitmesine izin verir.



Beynin en eski bölümü olan **BEYİN SAPI**nda da, bağırsak kanalı organlarının kontrol merkezleri; sağ yarıküredeki ağız ve yutağın beyin röleleri ile başlayarak (tiroid bezi ve paratiroid bezleri dahil), yemek borusu, mide, karaciğer parenkimi, pankreas bezi, on iki parmak bağırsağı, ince bağırsaklar, ve saat yönünde ilerleyerek apandiks, kör bağırsak, kolon (kalın bağırsak), rektum ve mesane beyin röleleri de beyin sapının sol yarıküsünde bir **halka-şekli düzeninde** yerleşmiştir. Beyin sapının sağ tarafından sol yarıküreye geçiş; organ düzeyinde kalın bağırsağın ilk bölümü olan, ince bağırsak ve kör bağırsak arasında yerleşmiş olan ileoçekal kapak ile ilişkilidir.

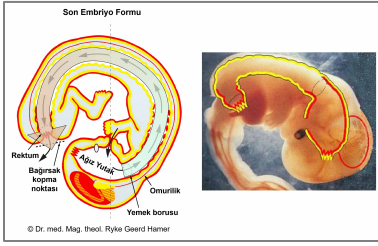
Akciğer alveölü, orta kulak ve Östaki boruları, gözyaşı bezleri, koroid (göz damar tabakası), siliyer cisim, iris, böbrek toplama kanalları, adrenal medula, prostat, rahim ve fallopyan tüpler, Bartholin bezleri, smegma üreten bezler, hipofiz bezinin yanısıra epifiz bezi ve koroid pleksüsler de bağırsak mukozası kökenlidir. Bu nedenle beyin sapı tarafından kontrol edilirler.

Tıpkı bağırsak hücrelerinin “besin lokmasını” içine alıp (emici nitelik) sindirdiği (salgılayıcı nitelik) gibi, akciğer alveolleri “hava lokmasını” “emer” ve “sindirir”, orta kulak ve Östaki boruları “ses lokmasını”, gözyaşı bezleri ve üvea “görsel lokmayı” ve böbrek toplama kanalları da “su lokmasını” emer ve sindirir.



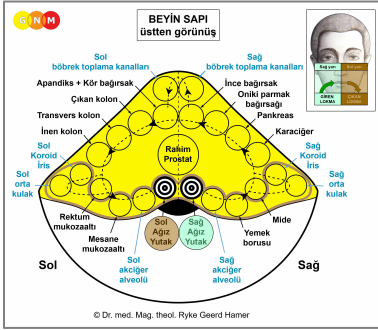
**BEYİN SAPI** tarafından kontrol edilen tüm organlar, ilk ve en eski embriyonik germ katmanı olan **ENDODERMDEN** türer. Bağırsak mukozasından kaynaklandıkları için, **BAĞIRSAK SİLİNDİR EPİTELYUMU** içerir.

Biyolojik bir çatışma durumunda, bağıntılı organ çatışma aktif fazı sırasında **hücre çoğalması** başlatır. İyileşme fazında, ilave hücreler mantar veya tüberküler bakteri yardımıyla ortadan kaldırılır.



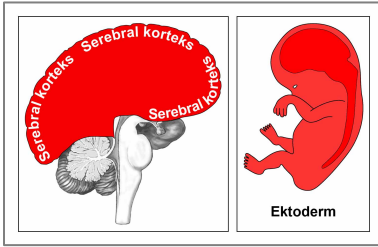
**Evrimin seyri sırasında GİRTLAK AÇILMIŞTIR.** Yeni açılan geçidin çıkan bölümü, günümüzün rektumuna gelişir. Gırtlakın kalan bölümü, bütünüyle ağız ve yutak haline gelir (bkz.diyagram).

Sağ taraftaki görsel, fetüsün son embriyo haline doğru gelişimini ve ana hatlarıyla embriyonik germ katmanlarını göstermektedir.



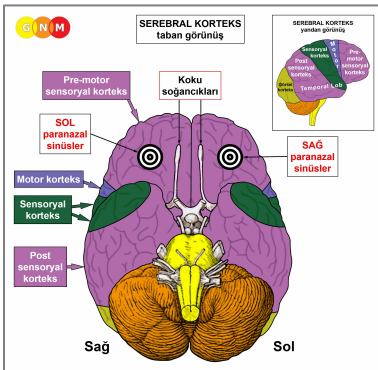
**Bağırsağın kopması, gırtlakın sol yarısının yakınında meydana gelir.** Bu durum, ağız ve yutağın kontrol merkezlerinin neden beynin yarıkürelerinin tam ortasındaki çizgide ve birbiriyle karşılıklı olarak **iki ayrı beyin rölesine** ayrılmış olduğunu bize açıklar.

**Ağız ve yutağın sağ tarafı**, hala yeme işini ("giren lokma") düzenleyen **beyin sapının sağ tarafından** kontrol edilirken, **ağız ve yutağın sol tarafı** artık boşaltım işini düzenlemeyen (bu şimdi rektum tarafından yönetilmektedir) fakat onun yerine kusma refleksini yöneten (gırtlakın bir önceki dışkı boşaltım işlevinden miras kalan) **beyin sapının sol tarafından** kontrol edilir. Ayrıca gırtlakın sol tarafının orjinal sinir bağıntısının korunmuş olması, organizmaya zarar verebilecek bir lokmanın kusarak dışarı atılabilmesi (boşaltım niteliği) biyolojik amacına da hizmet etmektedir.



**Gırtlakın kopması**, yeni bir embriyonik germ katmanından yani **EKTODERMDEN** oluşan **YASSI EPİTELYUMUN**, gırtlaktan bağırsakların hem giren hem de çıkan bölümüne halihazırda göç etmiş olduğu bir noktada gerçekleşmiştir. Gebelik sırasında ektoderm, döllenmeden sonraki onyedinci günde gelişir. Ektodermden türeyen tüm organ ve dokular **SEREBRAL KORTEKS tarafından kontrol** edilir. **NOT:** Pankreasın alfa ve beta adacık hücreleri, koku alma sinirleri ve talamus, **diansefalon** (beyinde bir bölüm) tarafından kontrol edilir.

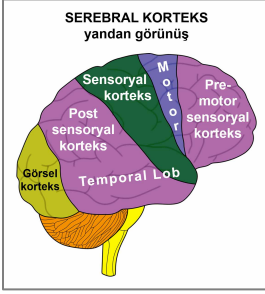
Biyolojik bir çatışma durumunda, ilişkili organ çatışma aktif fazı sırasında **hücre kaybı** yaratacaktır. İyileşme fazı sırasında, hücre kayıpları bakteri yardımıyla tamir edilecektir. **NOT:** İç kulak (salyangoz ve vestibüler organ), retina ve camısı cisim, bağıntılı çatışmaya işlev kaybı ile, kemik zarı sinirleri ise işlev artışı şeklinde tepki verir.



**Ektodermal hücre göçünün başlangıç noktası, paranasal sinüslerin kemik zarını (periostum) kaplayan yassı epitel hücreleriydi.** Epitelyal sinüs mukozasının duyu sinirleri, sağ kalmayı (tehlikenin kokusu) olduğu kadar üremeyi de (çifleşilecek bir eş kokusu) kolaylaştıran koku duyusunu güçlendirmeyi sağlamaktadır.

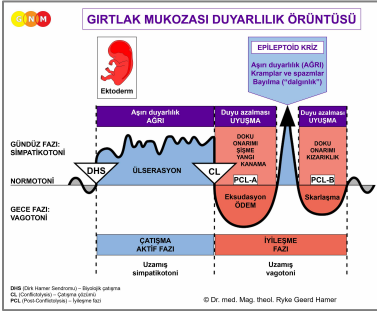
Paranasal sinüslerin kontrol merkezi, kafatasının tabanında konumlanmıştır.

## GIRTLAĞIN GİREN BÖLÜMÜNE yassı epitel hücrelerinin göçü, bugünkü...



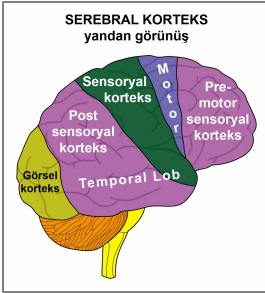
... ağız ve yutak, tükürük bezi kanalları, paranazal sinüsler, diş minesini, göz yaşı kanalları, tiroid kanalları ve yutak kanallarında ektodermal dokunun bulunmasının sebebini açıklamaktadır. Bütün bu dokular **PRE-MOTOR SENSORYAL KORTEKS** tarafından kontrol edilmektedir.

... yemek borusu (üst üçte ikilik kısım), mide (küçük kurvatur), pilori, on iki parmak bağırsağı soğani, safra kanalları, safra kesesi, pankreatik kanallar, kalp atardamarları, kalp toplardamarları, yukarı aort, iç karotid arterler, subklavyen arterlerin iç bölümleri, karotid sinüs, penis başı ve klitoris başı. Bütün bu dokular **POST SENSORYAL KORTEKS** tarafından kontrol edilir.

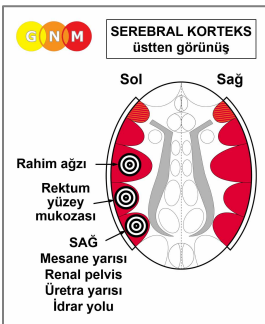


Her iki organ grubu **çatışma-aktif fazı ve Epileptoid Kriz sırasında aşırı duyarlılık ile ve iyileşme fazı sırasında da duyarlılık azalması ile GIRTLAK MUKOZASI DUYARLILIK ÖRÜNTÜSÜNÜ** (bu isim, gırtlakla ilişkisi nedeniyle) izler.

## GIRTLAĞIN ÇIKAN BÖLÜMÜNE yassı epitel hücrelerin göçü, bugünkü...

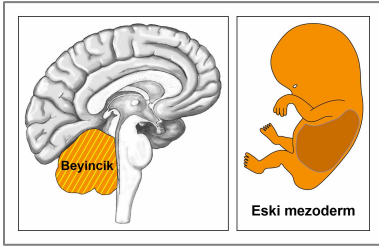


... renal pelviste, idrar yollarında, mesanede, üretrada, rektumda, perianal kanallarda ve rahim ağzında ektodermal dokuların bulunduğunu açıklamaktadır. Bütün bu dokular **POST SENSORYAL KORTEKS** tarafından kontrol edilmektedir.



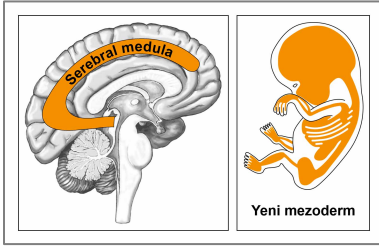
**NOT:** Gırtlak açıldıktan sonra duyu sinirleri yanısıra tüm urino-rektal sistemin motor sinir sistemi bağlantıları omurilik aracılığı ile yeniden kurulmak zorundaydı (parapleji nedeniyle bu organların felç yaşamasının sebebi budur) ve **DIŞ DERİ DUYARLILIK ÖRÜNTÜSÜ'**ne (bkz. aşağıda) bağlıydılar. Beyinde bu organlar serebral korteksin sol tarafında yan yana düzenlenmiş durumdadırlar.

Hayatın karaya çıkmasından sonra gelişen **MEZODERM**, daha eski ve daha yeni olan iki gruba ayrılmıştır.



**ESKİ MEZODERM** alt deriyi (yağ bezleri ve ter bezleri dahil), plevra (akciğer zarını), periton (karın zarını), büyük omentum, perikardiyum (kalp zarı), meme bezlerini, tunika vajinalis testis ve göz kapağı bezlerini geliştirir. Eski mezodermden türeyen tüm organlar ve dokular, beyin sapının yanında şekillenmiş olan **BEYİNCİK tarafından kontrol edilirler**.

Biyolojik bir çatışma durumunda, bağıntılı organ çatışma-aktif fazı sırasında **hücre çoğalması** yaratır. İyileşme fazında, ilave edilmiş olan hücreler, mantar veya bakteri yardımıyla ortadan kaldırılır.



**YENİ MEZODERM** kemikleri (kemik iliği ve kan hücreleri dahil), dentin (diş kemiği), periyodontiyum, miyokardiyum, çizgili kaslar, kıkırdak, tendonlar, ligamentler, yağ dokusu, bağ dokusu (nöroglia ve miyelin dahil), endokardiyum ve kalp kapakçıkları, kan damarları (inen aort, dış karotid arter, subklavyan arterlerin dışsal bölümleri, karın aortu, serebral atardamarlar dahil), meninksleri, lenf düğümleriyle birlikte lenf kanallarını, dalağı, yumurtalıklar ve testisleri, corpora cavernosa (penis), böbrek parenkimini, adrenal korteksi ve camsı cismin kısımlarını geliştirir. Yeni mezodermden türeyen tüm organlar ve dokular, serebral korteksin alt tarafında şekillenen **SEREBRAL MEDULA tarafından kontrol edilir**.

Biyolojik bir çatışma durumunda bağıntılı organ çatışma-aktif fazı sırasında **hücre kaybı** yaratır. İyileşme fazında, hücre kaybı, bakteri yardımıyla yenilenir.

**G.N.M. GERMAN NEW MEDICINE® PUSULASI**

Serebral korteks	HÜCRE KAYBI (Ülcerasyon, nekroz)	Bakteriyel doku onarımı
Serebral medula	HÜCRE ÇOĞALMASI	Mantar ve bakteriyel hücre betarafı
Beyincik		
Beyin sapı		

GÜNDÜZ FAZ:  
SİMPATİKOTONİ

NORMOTONİ

GECE FAZ:  
VAGOTONİ

DHS

CL

PCL

Üşüşükayon  
ÖDEM

Durum

EPİLEPTİK KRİZ

ÇATIŞMA  
AKTİF FAZ

İYİLEŞME  
FAZ

Uzama  
simpalikotoni

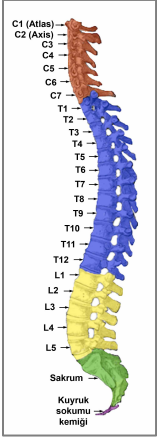
Uzama  
vagotoni

DHS, DNA, Havers, Genderson – Biyolojik program  
CL, Conflikta – Çatışma aşaması  
PCL, PherConflikta – İyileşme fazı

© Dr. med. Mag. theol. Ryke Geerd Hamer

İki kromozom takımı içeren çift hücreler yaratarak ilk hücrenin mitoz yoluyla bölünme yeteneği, çatışma-aktif fazında hücre çoğalması yaratan Eski Beyin (beyin sapı ve beyincik) tarafından kontrol edilen organların geleceği için ayrıntılı bir plan (blueprint) olmuştur. Kromozom sayısının çiftliden (diploid) yarı kromozomlu (haploid) indirgendiği mayoz bölünme, çatışma etkinliği sırasında hücre kaybı yaratan ve serebrum (serebral medula ve serebral korteks) tarafından kontrol edilen organların ayrıntılı programı haline gelmiştir. Biyolojik Özel Programlar, insan organizmasının her bir hücresinin genetik yapısına kaydedilmiştir.

**NOT:** Başlangıçta bu biyolojik sağ kalma programları “**organ beyin**” tarafından yönetilmekteydi. Bununla birlikte, yaşam formlarının giderek karmaşıklaşması ile her bir Biyolojik Özel Programın koordine edildiği bir “**baş beyin**” gelişmiştir. “Organ beyin”den “baş beyine” geçiş, evrimsel akıl yürütme doğrultusunda, beyindeki kontrol merkezlerinin bedendeki organ sıralaması ile aynı sırada düzenlenmiş olmasının sebebini açıklar.



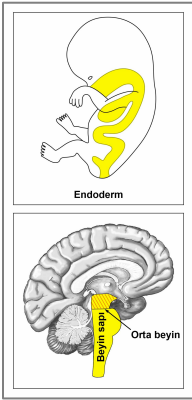
**NOT:** İskelet sistemindeki kemiklerin ihtiyacı, omurilik sinirleri tarafından karşılanır. Kemiklerin sinir donatısı ikinci ile dördüncü boyun sinirlerinden (C2-C4) gelir. Alt derinin ihtiyacı, hemen hemen kemik sinir donatısına paralel olarak ikinci ve beşinci boyun sinirleri (C2-C5) tarafından sağlanır. Epidermisin (üst deri) ihtiyacı, beşinciden yedinciye (C5-C7) boyun sinirlerince karşılanır. Kemiklerin ve epidermisin farklı sinir donatımının sebebi, yeni mezodermden doğan kemiklerin, derinin dış ektodermal tabakasından çok daha erken gelişmiş olmasıdır (bkz. aşağıda, epidermis).

Başlangıçta iskelet sisteminin kemiklerini saran kemik zarı, yassı epitelyum ile kaplıydı. Kaslar, ligamentler, tendonlar ve iki deri tabakası (alt deri ve dış deri) kemiklere yeni bir destek sağlayınca, yassı epitelyal tabaka yozlaşmıştır (fetüsün gelişiminde bu süreç, gebeliğin ilk iki haftası boyunca meydana gelir). Geride kalan ise kemik zarı sinirlerinin duyuşal ağıdır (**post sensoryal korteks** tarafından kontrol edilir).

**NOT:** Önceki eski yassı epitelyum (epidermisin genç yassı epitelyumu ile karşılaştırınız), hala bugünkü paranazal sinüsleri, periodonsiyumu, klitoris başını ve penis başını sarmaktadır. Penis başının periyostal zarı, önceden penis kemiğini saran kemik zarından geriye kalandır.

## KAS DOKUSUNUN GELİŞİMİ

**DÜZ KASLAR:** İnsan vücudunun düz kasları, primordial oro-faringo-bağırsak-rektal kanalın bağırsak kaslarından doğar.



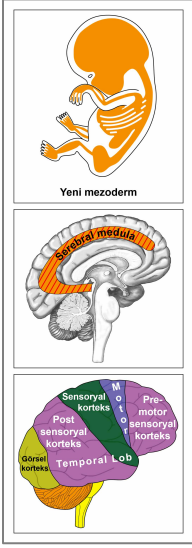
Bağırsakların, sigmoid kolon ve rektumun (üst kısım), iç anal büzgecinin, renal pelvisin (böbrek havuzcuğu), idrar yollarının, mesanenin, iç mesane büzgecinin, üretranın, yemek borusunun, bronşların, larenksin, rahimin, miyokardiyumun (atria), kan damarlarının (kalp atardamarları, kalp toplardamarları, aort, karotid arterler, subklavyan arterler dahil), lenf kanalları, göz bebekleri ve siliyer kasların **düz kasları ENDODERMDEN** doğar.

Düz kaslar, istemsiz çizgisiz kaslardır. Kasılma yetenekleri “besin lokmasını” (bağırsak kasları), “kan lokmasını” (atria ve kan damarları), “hava lokmasını” (larengeal kaslar, bronşiyal kaslar), “idrara lokmasını” (renal pelvis, idrar yolları, mesane, üretra, mesane iç büzgeci), “sperm lokmasını” (prostatik kanallar) ve “ışık lokmasını” (göz bebeği kasları) belli organlardan peristaltik devinimle hareket ettirmeye imkan sağlar.

Düz kaslar, beyin sapının en dıştaki kısmında konumlanmış olan **ORTA BEYİN** tarafından kontrol edilir. **NOT:** Ayrıca eril ve dişil germ hücreleri de orta beyin tarafından kontrol edilir.

Biyolojik bir çatışma durumunda ilişkili kaslar çatışma-aktif fazı sırasında kas kütlesi artışı ve artan yerel kas gerginliği ile hücre çoğalması yaratır (hipertonüs). İyileşme fazında kaslar gevşer. Epileptoid Kriz kendini kas spazmları olarak gösterir. Rahimde, iyileşme tamamlandıktan sonra ilave kas hücreleri yerinde kalır.

**ÇİZGİLİ KASLAR:** Çizgili kaslar, daha etkin kas işlevlerine ihtiyaç duyulduğu bir zamanda gelişmiştir.



İskelet kas yapısının, miyokardiyumun (ventriküller), kalp atar ve toplardamarlarının, aortun, karotid arterlerin (şah damarları) ve subklavyen arterlerin, kan damarlarının, dilin, çenenin, kulakların, bronşiyal kasların, larengeal kasların, diyaframın, yemek borusunun, midenin (küçük kurvatur), pilori, onikiparmak bağırsağı soğanının, pankreatik kanalların, safra kanallarının, safra kesesinin, servikal kasların, servikal büzgecin, vajinal kasların, rektal kasların, dış anal büzgecin, renal pelvisin, idrar yollarının, üretranın, mesane kasının, mesane dış büzgecinin, göz kapağı kaslarının, siliyer kasların ve ekstraoküler kasların çizgili **kasları YENİ MEZODERMDEN** türer.

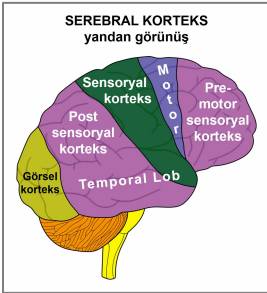
Çizgili kasların besleyici olma işlevi **SEREBRAL MEDULA** tarafından kontrol edilir.

Kasların hareket yeteneği **MOTOR KORTEKS** tarafından kontrol edilir.

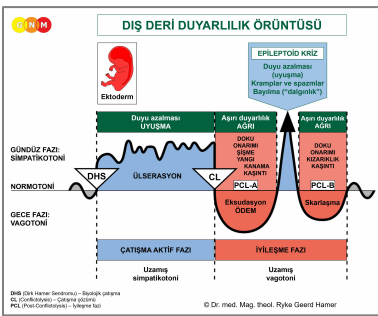
Biyolojik bir çatışma durumunda ilgili kaslar çatışma-aktif fazı sırasında hücre kaybı ve kas felci yaratır. İyileşme fazında, kaslar yeniden yaplanır. Epileptoid Kriz kas krampları, ritmik kasılmalar, spazmlar veya kas seğirmeleri ile açığa çıkar. **NOT:** Evrimsel bakış açısından, doğum sırasında yaşanan tonik-klonik kasılmalar, çizgili kasların Epileptoid Krizinin hareket planı (blueprint) olmuştur.

**NOT:** Çizgili kaslar, pankreas adacık hücreleri (alfa adacık hücreleri ve beta adacık hücreleri), iç kulak (salyangoz ve vestibüler organ), retina ve göz camısı cisimciği, koku alma sinirleri, bağıntılı bir çatışmaya işlev kaybı ile veya aşırı çalışma ile (periyostal sinirler ve talamus) tepki veren organ gruplarına aittirler.

Son olarak **EKTODERM**, alt derinin (deri altı) tamamını kaplayan **DIŞ DERİYİ** geliştirmiştir. Ektodermal **yassı epitelyum**, dış deriden meme ucu yoluyla süt bezlerine, kulak kanalına, burun boşluklarına ve solunum yollarına göçmüştür. Ayrıca gözlerin dış kısmını da kaplamıştır. Yassı epitelyumun bugünkü;

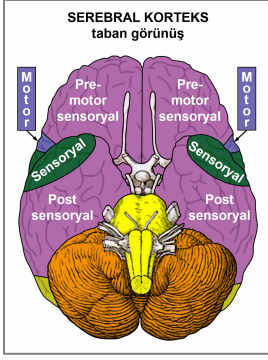


... epidermiste (dış genitaler ve vajina dahil), prostat kanallarında, göz kapağı derisinde, göz kapağı bezi kanallarında, konjunktivada, korneada, mercekte, süt kanallarında, dış kulak ve işitme kanalında, burun mukozasında, soluk borusunda, larenkste, ses tellerinde ve bronşlarda bulunmasının sebebi budur. Bütün bu dokular **SENSORYAL KORTEKS** tarafından kontrol edilir.

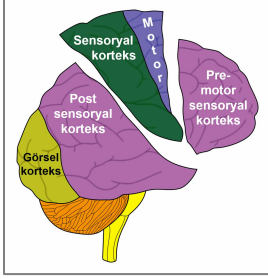


Bu organ grubu urino-rektal sistemin organlarıyla birlikte **DIŞ DERİ DUYARLILIK ÖRÜNTÜSÜNÜ** (bu isim, dış deri ile bağlantıları sebebiyledir) izler. Yani **çatışma-aktif fazı ve Epileptoid Kriz sırasında duyu azalması ve iyileşme fazında aşırı duyarlılık.**

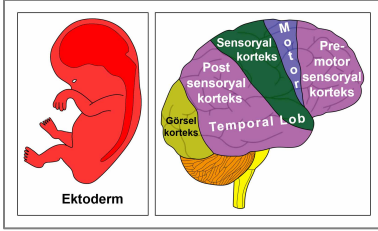
**NOT:** Dış Deri Duyarlılık Örüntüsü ve Gırtlak Mukoza Duyarlılık Örüntüsü (bkz.yukarıda) birbirinin tam tersidir. Bu iki duyulanma örüntüsü, örneğin çatışma-aktif fazında bulunan rektumdaki ülserasyon hissizliğe (hipoestazi) yol açarken; mide ülserinin, çatışma-aktif fazı sırasında ağrıya sebep olmasının (aşırı duyarlılık-hiperestazi) sebebini açıklamaktadır.



Serebral korteksin tabandan görünüşünü veren bu GNM diyagramı, **pre-motor sensoryal korteksin** ve **post sensoryal korteksin** (Gırtlak Mukoza Duyarlılık Örüntüsünü izleyen tüm organları, urino-rektal sistemi ve periyostal sinirleri kontrol eden) anlamlı ölçüde **sensoryal korteksten** ve **motor korteksten** daha geniş olduğunu göstermektedir.



**Pre-motor sensoryal korteks** ve **post sensoryal korteks** orijinalinde tek bir büyük bölgeden oluşmaktaydı ve daha sonra sadece kafatasının tabanında bir bağlantıyı koruyarak **sensoryal ve motor korteks** olarak ayrılmışlardır.



Retina ve gözlerin camsı cisimleri **EKTODERMDEN** türemiştir. Beynin arkasındaki oksipital (artkafa) lobda konumlanmış olan **GÖRSEL KORTEKS** tarafından kontrol edilir. Görsel korteks ve ona bağlı olan organlar, sensoryal ve motor korteksten önce gelişmişlerdir.

Biyolojik bir çatışma durumunda, bağıntılı doku çatışma-aktif fazı sırasında işlev kaybı üretir. İyileşme fazında, işlev yenilenir.

**Yazan: Caroline Markolin, Ph.D.**

**Çeviren: Nermin Uyar**

**Kaynak: [www.learningnm.com](http://www.learningnm.com)**