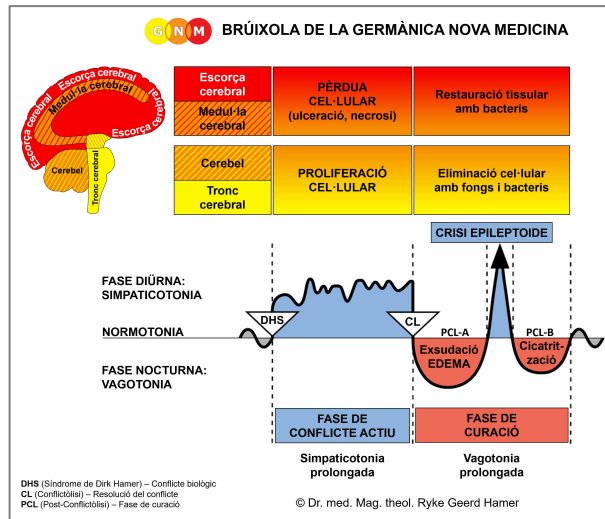




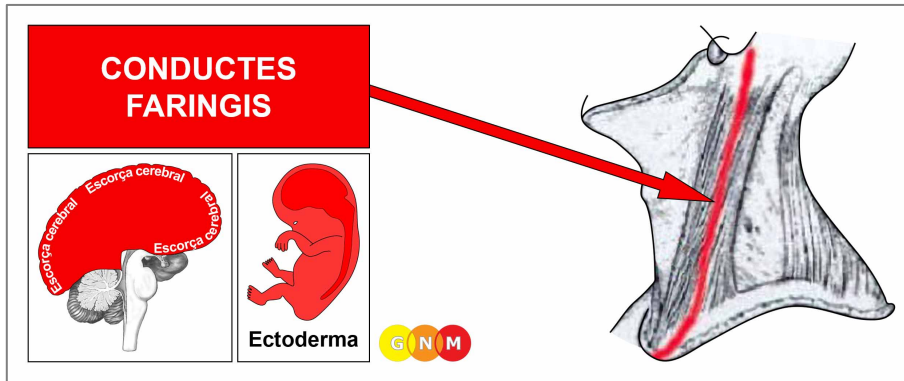
PROGRAMES ESPECIALS BIOLÒGICS

CONDUCTES FARINGIS

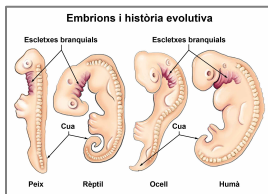
escrit per Caroline Markolin, Ph.D.



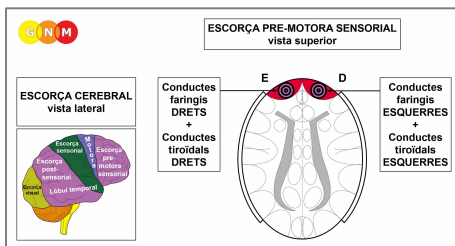
Rev. 1.02



DESENVOLUPAMENT I FUNCIÓ DELS CONDUCTES FARINGIS: Els conductes faringis arriben des de la part davantera i posterior de les orelles cap als dos costats del coll fins al **mediastí**, que és la secció mitjana de la cavitat toràctica que conté els pulmons, el cor, l'esòfag i la tràquea. El revestiment dels conductes faringis consta d'epiteli escamós, s'origina de l'ectoderma i, per tant, està controlat des de l'escorça cerebral.



NOTA: Els conductes faringis es van desenvolupar en un moment en què la vida només existia a l'oceà. En peixos i amfibis són equivalents a les **brànquies**, els òrgans respiratoris que extreuen l'oxigen de l'aigua. Els conductes faringis són descendents dels arcs faringis (vegeu també artèries coronàries, venes coronàries, aorta, artèries caròtides i artèries subclàvies que deriven de les **artèries de l'arc faringi**). A l'embrió, els arcs faringis, o arcs branquials, donen lloc a estructures del cap i el coll (vegeu també conductes tiroïdals). Als humans, els conductes faringis es desenvolupen durant la quarta setmana de gestació.



NIVELL CEREBRAL: El revestiment epitelial dels conductes faringis es controla des de l'**escorça pre-motora sensorial** (part de l'escorça cerebral). Els conductes faringis esquerres es controlen des del costat dret de l'escorça cerebral; els conductes faringis drets es controlen des de l'hemisferi cortical esquerre (frontal). Per tant, hi ha una correlació creuada entre el cervell i l'òrgan.

NOTA: Els conductes faringis i els conductes tiroïdals comparteixen els mateixos relés cerebrals. El DHS afecta un dels teixits o tots dos, depenent de la intensitat del conflicte.

CONFLICTE BIOLÒGIC: El conflicte biològic lligat als conductes faringis és un **conflicte de por-frontal** masculí o **conflicte d'impotència** femení, depenent del gènere, la lateralitat i l'estat hormonal d'una persona (vegeu també Constel·lació Frontal).

Gènere, Lateralitat, Estat Hormonal

Conflicte Biològic

Òrgan Afectat

Home dretà (EHN)
 Home esquerrà (EHN)
 Home dretà (EBT)
 Home esquerrà (EBT)

Conflicte de por-frontal
 Conflicte de por-frontal
 Conflicte d'impotència
 Conflicte d'impotència

Conductes faringis esquerres
 Conductes faringis drets*
 Conductes faringis drets
 Conductes faringis esquerres*

Dona dretana (EHN)
 Dona esquerrana (EHN)
 Dona dretana (EBE)
 Dona esquerrana (EBE)

Conflicte d'impotència
 Conflicte d'impotència
 Conflicte de por-frontal
 Conflicte de por-frontal

Conductes faringis drets
 Conductes faringis esquerres*
 Conductes faringis esquerres
 Conductes faringis drets*

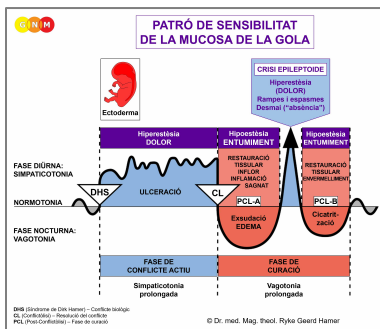
EHN = Estat hormonal normal

EBT = Estat baix de testosterona

EBE = Estat baix d'estrògens

***Amb els esquerrans el conflicte es transfereix a l'altre hemisferi cerebral**

Un conflicte de por-frontal és una gran por d'entrar en una situació perillosa o de perill que s'està movent directament cap a un. El conflicte es pot viure en termes reals, per exemple, durant un accident frontal o un atac frontal per part d'una persona o un animal. En un sentit transposat, el perill que s'acosta podria ser un enfrontament amenaçador, per exemple, amb una agència governamental o amb els bancs. Una por-frontal pot ser provocada per notícies impactants inesperades que es perceben com un "cop a la cara". Sovintment, el conflicte es desencadena per exàmens de seguiment o l'anunci d'un procediment mèdic com una cirurgia. Un dels conflictes de por-frontal més freqüents és enfrontar-se a un diagnòstic de càncer. A la GNM, per tant, anomenem el conflicte relacionat amb els conductes faringis també un "conflicte de por al càncer".

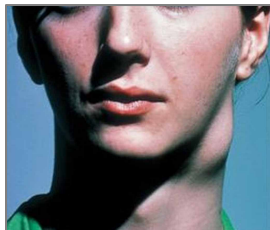


El Programa Especial Biològic dels conductes faringis segueix el **PATRO DE SENSIBILITAT DE LA MUCOSA DE LA GOLA** amb hipersensibilitat durant la fase de conflicte actiu i la Crisi Epiléptica i hiposensibilitat en la fase de curació.

FASE DE CONFLICTE ACTIU: ulceració al revestiment del conducte faringi proporcional al grau i duració de l'activitat conflictiva. El **propòsit biològic de la pèrdua cel·lular** és eixamplar els conductes per permetre més ingesta d'oxigen, tot i que als humans els conductes faringis ja no tenen funció respiratòria. **Síntomes:** dolor lleu a sever a l'àrea del coll.

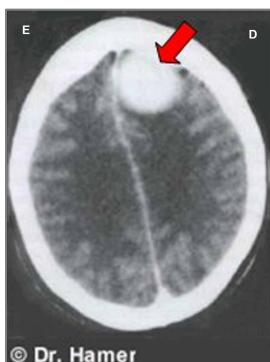
FASE DE CURACIÓ: Durant la primera part de la fase de curació (**PCL-A**) la pèrdua de teixit es reposa mitjançant la **proliferació cel·lular** amb **inflor** a causa de l'edema (acumulació de fluid) a l'àrea de curació. La inflamació es pot diagnosticar com a **mononucleosi** o **malaltia de Pfeiffer** (compareu amb la mononucleosi relacionada amb els nòduls limfàtics). Amb l'ajuda d'una TC cerebral que mostra l'impacte del conflicte relacionat al relé cerebral corresponent, es pot establir fàcilment si la inflor ocorre als conductes faringis o als nòduls limfàtics. A més, si els nòduls limfàtics estan afectats, el recompte de limfòcits és elevat, cosa que no és el cas amb un procés de curació als conductes faringis.

Una curació pendent a causa de les contínues recaigudes en el conflicte condueix a la reserva de fluid al conducte afectat, donant lloc al desenvolupament d'un **quist situat lateralment al costat dret o esquerre de l'àrea del coll o de la clavícula** (compareu amb els quists tiroïdals situats cap al mig) o **al mediastí** on s'anomena **estroma retroesternal**. Després de la Crisi Epileptoide, el quist retrocedeix paral·lelament a la compleció del procés de curació. Tanmateix, si la fase de curació no es pot completar, el quist s'endureix i roman.



Sovintment es diagnostica un quist als conductes faringis (que es mostra en aquesta imatge al costat esquerre del coll) com un **limfoma no-Hodgkin**, basant-se en la suposició errònia que el "tumor" es desenvolupa al nòdul limfàtic cervical (compareu amb el limfoma de Hodgkin i limfoma no-Hodgkin associat amb leucèmia limfocítica).

A la medicina convencional, l'embriologia no té rellevància clínica. Per tant, a la pràctica mèdica, els conductes faringis s'han ignorat completament.



Aquesta TC cerebral mostra una acumulació de neuròglia al centre de control dels conductes faringis esquerres (vegeu el diagrama de la GNM), indicant que la persona ja ha passat la Crisi Epileptoide i ara està dins la **PCL-B** de la fase de curació (tant a nivell cerebral com a nivell d'òrgans). A la medicina convencional, es creu erròniament que l'acumulació de la glia és un "tumor cerebral".

Trobat al **mediastí**, un quist als conductes faringis es diagnostica com un "**carcinoma bronquial de cèl·lules petites**" o "**càncer de pulmó de cèl·lules petites**" (vegeu també osteosarcoma mediastínic). Al mediastí, un quist gran pot comprimir vasos vitals o causar dificultats respiratòries a causa de la pressió sobre la tràquea amb dificultat per respirar i atacs d'asfíxia durant la Crisi Epileptoide, quan s'expulsa el fluid del quist. Amb la SÍNDROME, és a dir, amb la retenció d'aigua com a conseqüència d'un conflicte actiu d'abandonament o d'existència (xoc diagnòstic, hospitalització) la situació podria arribar a ser crítica.

NOTA: Totes les Crisis Epileptoides que es controlen des de l'**escorça sensorial, post-sensorial o pre-motora sensorial** s'acompanyen de **problemes circulatoris, marejos**, breus **alteracions de la consciència** o una completa **pèrdua de la consciència** (desmai o "absència"), depenent de la intensitat del conflicte. Un altre símptoma distintiu és una **caiguda de sucre en sang** causada per l'ús excessiu de glucosa per part de les cèl·lules cerebrals (compareu amb la hipoglucèmia relacionada amb les cèl·lules dels illots del pàncrees).

Font: www.learninggnm.com